

II Simposium Internacional
Cirugía Robótica y Nuevas Tecnologías en
Urología



Museo Marítimo de Bilbao, 5 y 6 de Marzo de 2009

II International Symposium
Robotic Surgery and New Technologies in
Urology

Bilbao Maritime Museum, 5 & 6 March 2009



Urología Clínica

*Actualización en "Urología
mínimamente invasiva"*

*Update on "Minimally
Invasive Urology"*



CASOS CLÍNICOS



Urología Clínica

www.urologiaclinicabilbao.com

INSUTEK

INSTITUTO UROLÓGICO DE TECNOLOGÍA AVANZADA

Grupo **IMQ**



Cirujano: Dr. Vipul Patel

- Varón de 62 años que presenta PSA elevado de 5,1 ng/dl.

Antecedentes Personales

- HTA.
- Cardiopatía isquémica. STENT hace 1 año encontrándose asintomático desde entonces.
- Hipercolesterolemia en tratamiento farmacológico.
- Seminoma con metástasis pulmonares intervenido en 1979.
- Biopsia negativa en 2007.
- Tratamiento habitual con Adiro, Iscover, Pantok y Parapress.
- A.S.A. II.

Exploración física

- Atlético. IMC < 25.
- TR: grado I, bien delimitado, duro-elástica.
- Función eréctil. Relaciones sexuales esporádicas (1 al mes).

Pruebas complementarias

- **PSA:** 5,1 ng/dl
- **ECO:** 44,78 cc. Vejiga bien. Riñones no dilatados.
- **Flujometría:** Q máx.:19,1 ml/s. Volumen de vaciado: 407 ml.
- **BIOPSIA:** 6 cilindros por lóbulo. Adenocarcinoma en 1/6 lóbulo izquierdo Gleason 2+2.

Se propone **PROSTATECTOMÍA RADICAL DA VINCI**



Cirujano: Dr. J. Extramiana

- Varón de 48 años controlado desde hace dos años por síntomas de tracto urinario inferior, de predominio obstructivo.

Anamnesis

- Nocturia: 0
- FMD > 2h
- Chorro irregular
- Hesitación.

Antecedentes Personales

- Sin interés

Pruebas complementarias

- ECO: lóbulo medio. 30cc.
- Flujometría: Q. máx.: 5,3 ml/s. Tiempo: 192 seg. Volumen (398ml)
- PSA: 0,75 ng/dl
- CUMS: no estenosis de uretra.

Juicio Diagnóstico:

- Síntomas de tracto urinario inferior de predominio obstructivo, compatible con HBP.
- Se indica vaporización con Green Láser HPS 120 W.



Cirujano: Dr. J. G. Pereira

- Varón de 60 años, remitido de otro centro, diagnosticado de cáncer de próstata, que acude para segunda opinión.

Antecedentes Personales

- Alergia a AAS
- Varices
- Hernia inguinal
- STUI leve
- Erecciones OK
- 3 biopsias negativas previas

Exploración física

- IMC < 25.
- TR: grado I, adenomatosa.
- Función eréctil conservada.

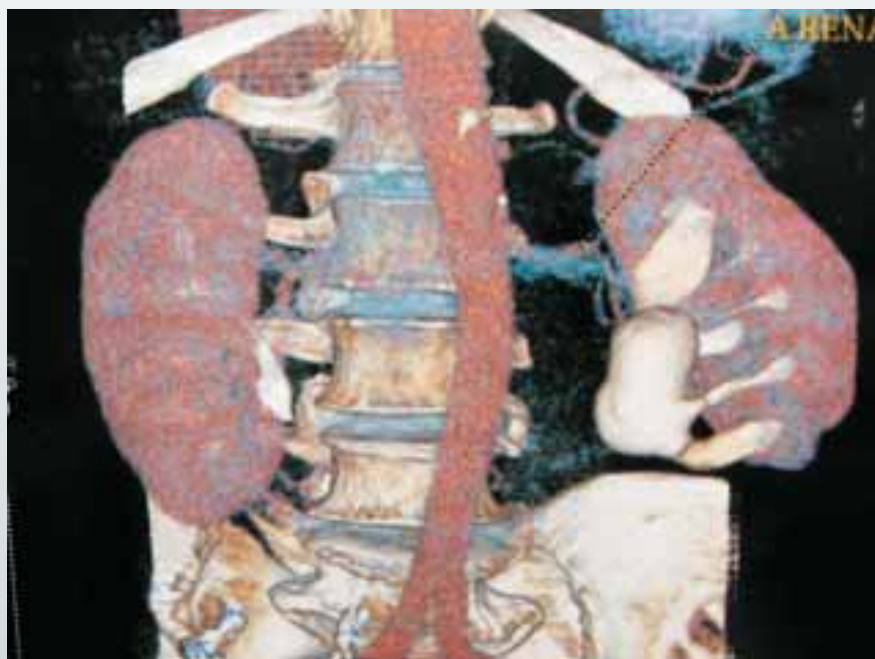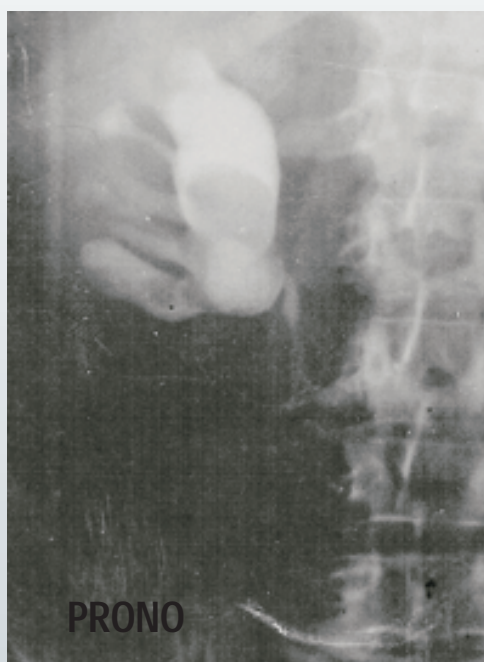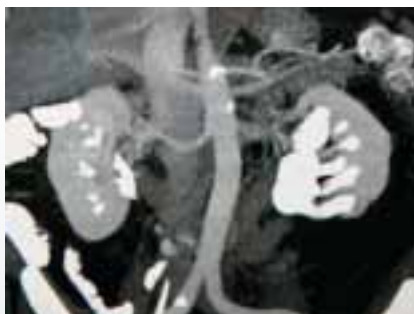
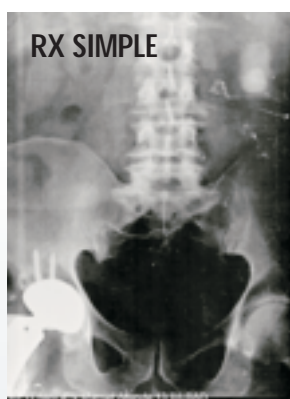Pruebas complementarias

- PSA: 22 ng/dl
 - Biopsia: 18 cil./lobulo. Positivo para adenocarcinoma en 2 de zona transicional Gleason 3+3
 - TAC: sin hallazgos
 - Gamma-grafia: sin hallazgos
 - ECO: 22 gr. vejiga y riñones ok
- Se propone **PROSTATECTOMIA RADICAL DA VINCI**



Cirujano: Dr. G. Ibarluzea

- Varón de 62 años que acude a nuestro centro por litiasis de gran tamaño en riñón izquierdo.
- AP: HTA. Prótesis de cadera derecha.
- UIV: gran litiasis piélica con inserción alta del uréter y mal acceso calicial para NLP.
- TAC: gran litiasis con pelvis extrarrenal sin apreciarse vasos polares.
- Se propone: **PIELOLITOTOMÍA Y PIELOPLASTIA DA VINCI.**





Cirujano: Dr. J. de la Rosette

- Varón de 67 años que presenta historia de hematuria intermitente, con citologías no concluyentes y URS flexible hace 7 meses sin hallazgos.

Antecedentes personales

- Diabetes mellitus no dependiente de insulina, en tratamiento con antidiabéticos orales (ADO).
- Síndrome depresivo en tratamiento.
- Varios cólicos renoureterales con expulsión litiásica en riñón izquierdo hace 15 años.
- Disfunción eréctil.

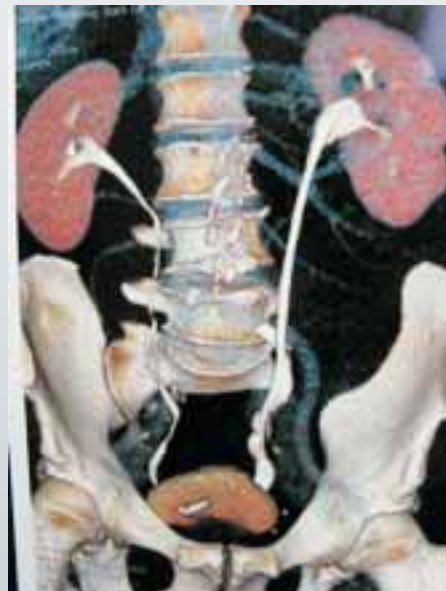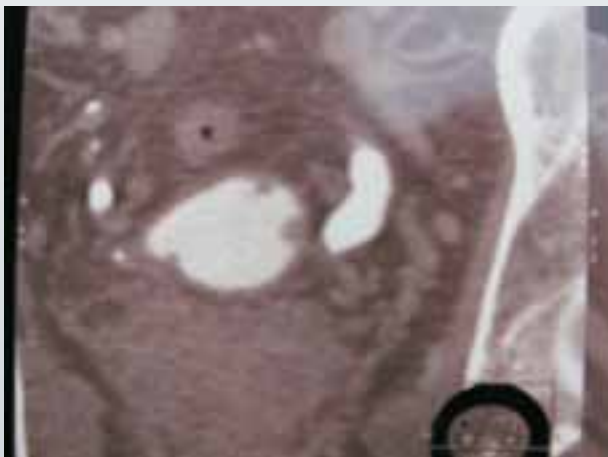Pruebas complementarias

- TAC actual: Defecto de repleción en vejiga y grupo calicial y pielón superior de riñón izquierdo.

Juicio Clínico:

Carcinoma Células Transicionales Multifocal.

- Se indica: **Cistoscopia, RTU vesical, URS rígida y flexible izquierda.**





Cirujano: Dr. A. Hernández

- Varón de 63 años, intervenido hace 17 meses de RTU, que acude a nuestro centro por imperiosidad y dificultad para orinar.

Anamnesis

- Frecuencia Miccional Nocturna (FMN): 1
- Frecuencia Miccional Diurna (FMD): >2h
- Con el frío, urgencia.
- Hesitación.
- Chorro flojo, no entrecortado.
- Tarda mucho.
- No incontinencia.
- No hematuria.
- No ITU.
- Erecciones normales.
- TR: grado II, elástica, bien delimitada.

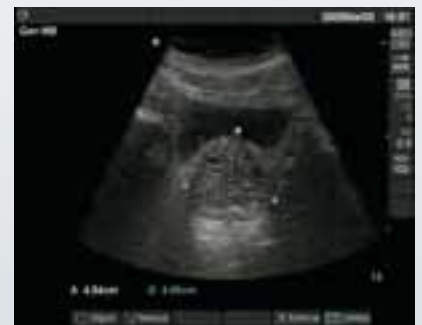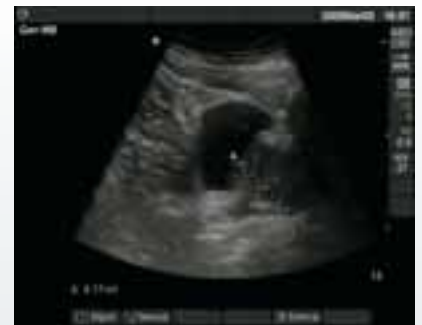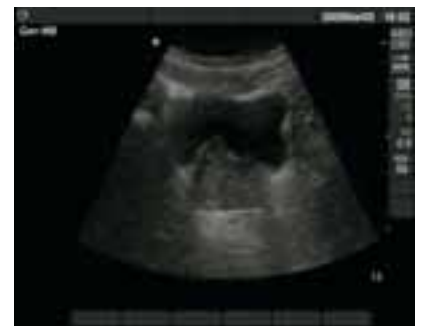Pruebas complementarias

- ECO: 60,08cc. Impronta trígono. Vejiga y riñones normales.
- Flujometría: Q. máx.: 6,5 ml/s. Tiempo de vaciado: 93s. Volumen: 313 ml.

Juicio Clínico

Síndrome de Tracto Urinario Inferior de predominio obstructivo.

- Se indica vaporización con láser CyberGreen.





Cirujano: Dr. A. Mottrie

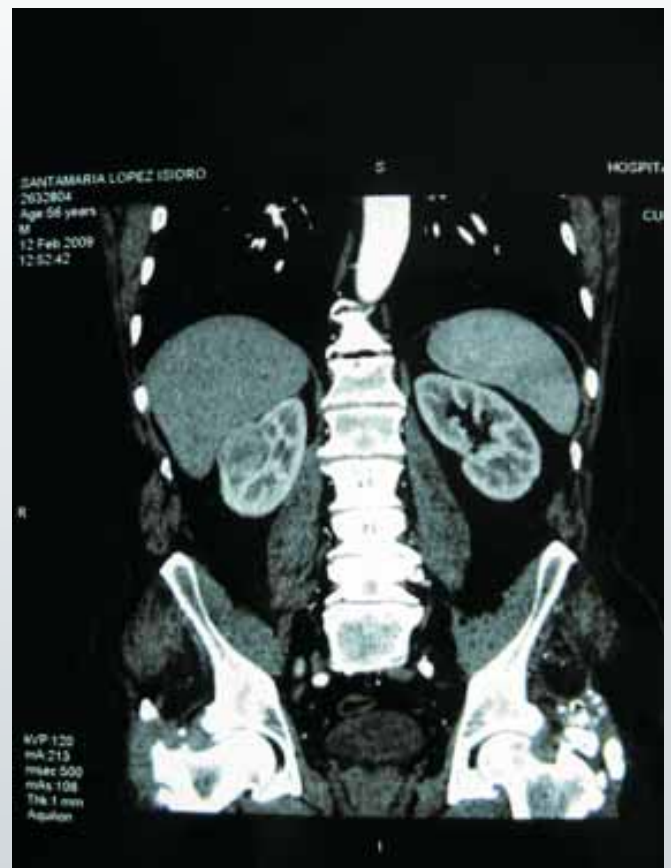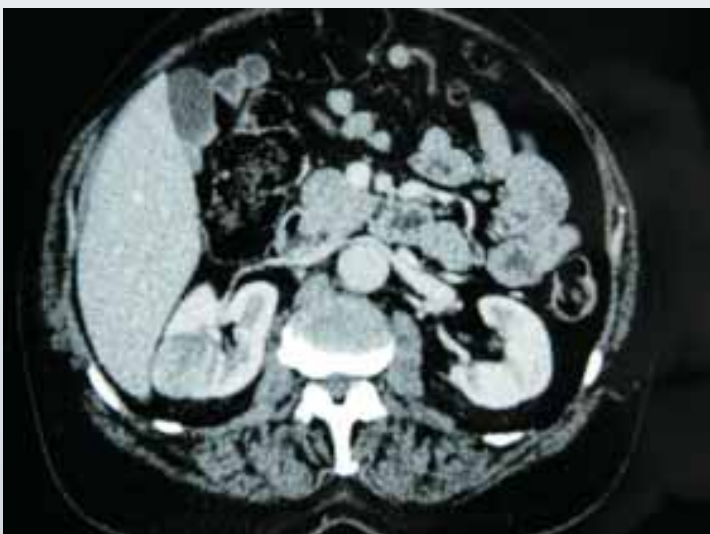- Varón de 56 años que acude para segunda opinión por tumor renal.

Antecedentes personales

- Fumador.
- HTA en tto médico.
- A.S.A. I

Exploraciones complementarias

- TAC: neoplasia nodular sólida cortical de 3,5 cm en polo superior de riñón derecho
- Se propone **TUMORECTOMÍA DA VINCI**





Cirujano: Dr. R. Scarpa y Dr. C. Scoffone

- Mujer de 39 años con historia de litiasis urinaria, tratada con ESWL con litiasis residual.

Antecedentes Personales

- DMNID
- Obesidad
- Hipotiroidismo
- A.S.A. II

Exploraciones complementarias:

- U.I.V.: dilatación de uréter y riñón izquierdo hasta porción iliaca.
Cálculos en cálices medio e inferior y uréter iliaco izquierdo

Para ECIRS en GMSV.

