

ECIRS

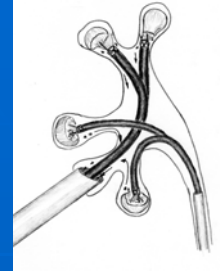
Endoscopic Combined IntraRenal Surgery

Cirugia intrarrenal endoscopica combinada

Dr. Gaspar Ibarluzea

ECIRS

Endoscopic Combined IntraRenal Surgery



“A procedure that allows a simultaneous approach of different and complex disease of the upper and lower urinary tract by antegrade and retrograde access”



Azienda Sanitaria Ospedaliera San Luigi di Orbassano. Torino

Dr. Gabriel Valdivia

22 AÑOS

1987

Archivos Españoles de Urología

Nefrolitotomía percutánea; Técnica simplificada (nota previa)

J. G. VALDIVIA URÍA, E. LACHARES SANTAMARÍA*, S. VILLARROYA RODRIGUEZ, J. TABERNER LLOP, G. ABRIL BAQUERO y J. M. ARANDA LASSA

*Servicio de Anestesia y Reanimación, Hospital Clínico Universitario, Cátedra y Escuela Profesional de Urología, Zaragoza, España.

Resumen.—Se expone una modificación técnica, con simplificación del proceder llevado a cabo por los autores en el curso de 16 nefrolitotomías percutáneas (NP). La consistencia de la NP con el paciente en posición de decúbito supino y el empleo de una combinación de anestesia local con nebulización y analgesia-relajación general con haloperidol y succinilamida, de la técnica expuesta.

Las ventajas obtenidas son: simplificación técnica, disminución del tiempo quirúrgico, disminución de la movilidad quirúrgica, menor coste económico y mayor comodidad para el paciente.

Palabras clave.—Endoscopia, Nefroscopia, Nefrolitotomía percutánea, Anestesia intravenosa.

Summary.—The authors have performed 16 PCNs using a modified technique which consists of having the patient lying in the supine decubitus position and the combined use of local (Mepivacaine) and general (Haloperidol and Succinylamide) anesthesia without muscular relaxation.

The following advantages are afforded by the foregoing method: simpler technique, shorter operative time, reduced operating mortality, less cost, and more comfortable for the patient.

INTRODUCCION

La nefrolitotomía percutánea (NP) es una reciente técnica de cirugía urológica, que se está generalizando ya, de un modo casi rutinario, en una buena parte de los centros urológicos de este país (1, 2, 3, 4, 5, 6, 7, 8, 9, 10), y que ha sido objeto de trato preferente, por no decir casi exclusivo, en los últimos cursos, simposios y congresos de nuestra especialidad.

Resultaría, por tanto, incongruente volver a hacer referencia aquí a los principios básicos e indicaciones de

esta técnica, de todas ya sabido. Es más bien nuestro propósito exponer nuestra experiencia a la nefrolitotomía percutánea, tras la puesta en práctica de las innovaciones técnicas sugeridas recientemente por el Dr. J. BELTER en la Reunión Nacional de Endoscopia Urológica (Clínica «Puerta de Hierro», Madrid, 25 de abril de 1986) y que ya tuvimos ocasión de adelantar parcialmente en nuestra comunicación al LI Congreso Nacional de Urología, celebrado en Pamplona del 28 al 29 de mayo de 1986.

MATERIAL Y METODOS

Desde el día 2 del pasado mes de abril, hemos tenido ocasión de realizar 16 nefrolitotomías percutáneas, a un conjunto de 12 pacientes. En un caso ésta fue bilateral y se precisó de tres sesiones quirúrgicas (en uno de los lados se realizó un pieloureterostomía) y en dos pacientes hubo que hacer un segundo tiempo para extirpar pequeños fragmentos residuales.

A todos estos pacientes se les realizó la NP con una técnica muy simplificada y que pasamos a exponer:

1. **Posición del paciente:** En todos los casos ésta fue en decúbito supino, con una ligera elevación del fémur correspondiente (fig. 1), mediante la colocación, debajo

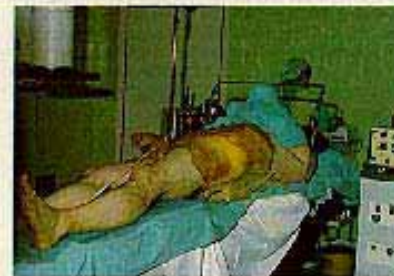

FIG. 1.—Posición del paciente. Legas de pivote en fémur elevado por medio de un dispositivo de elevación.

Correspondencia:

J. G. VALDIVIA URÍA,
Hospital Clínico Universitario,
Avenida Gómez Laguna, s/n,
50009 Zaragoza, España.

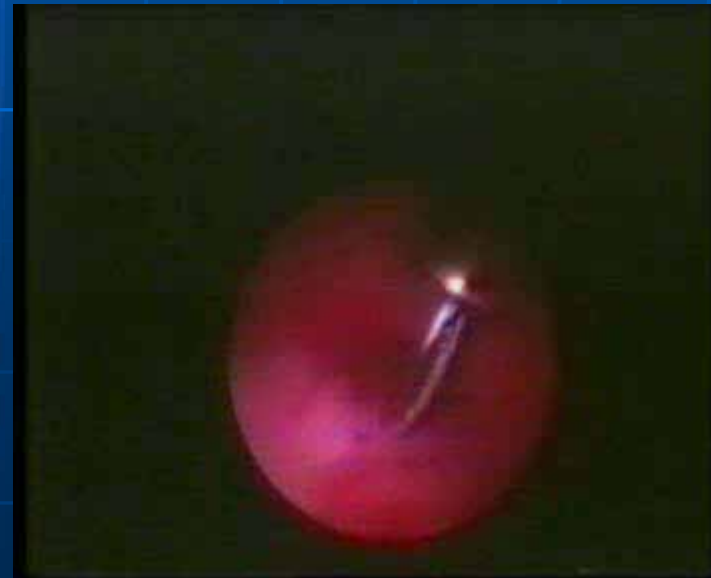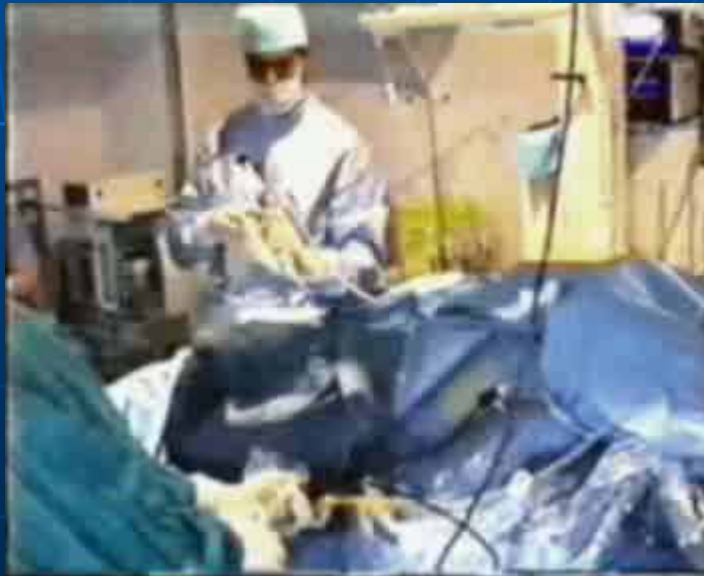Trabajo recibido el 4 de septiembre de 1986.

12 AÑOS

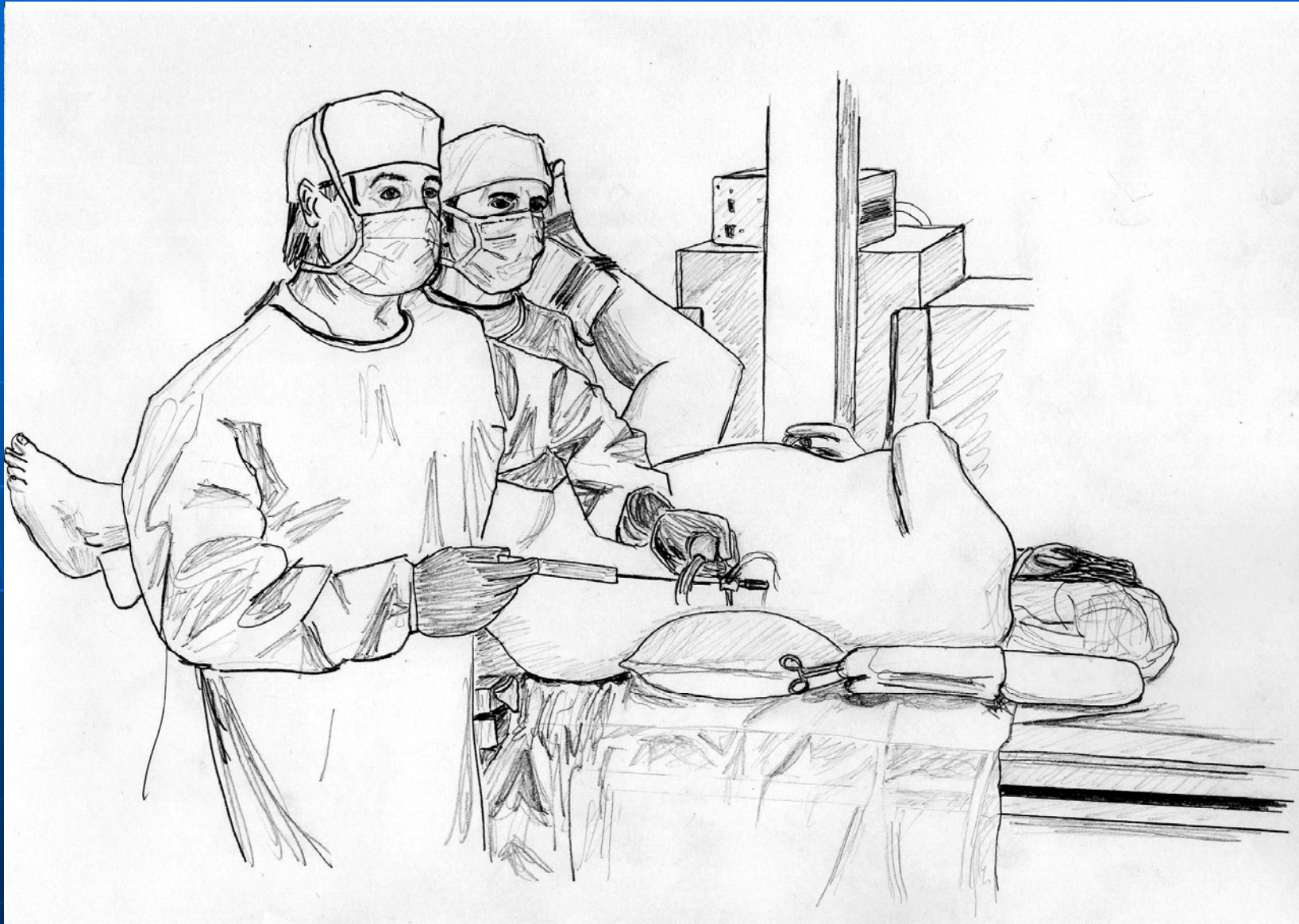Servicio de Urología Hospital de Galdakao

“Ventajas de la Posición de Valdivia en la Cirugía Renal Percutánea”

*IX Reunión Nacional de Urolitiasis y Endoscopia urinaria.
Baqueira --Enero 1997*



- *Evolución natural de la Posición de Valdivia en una unidad de litotricia a principios de los 90.*

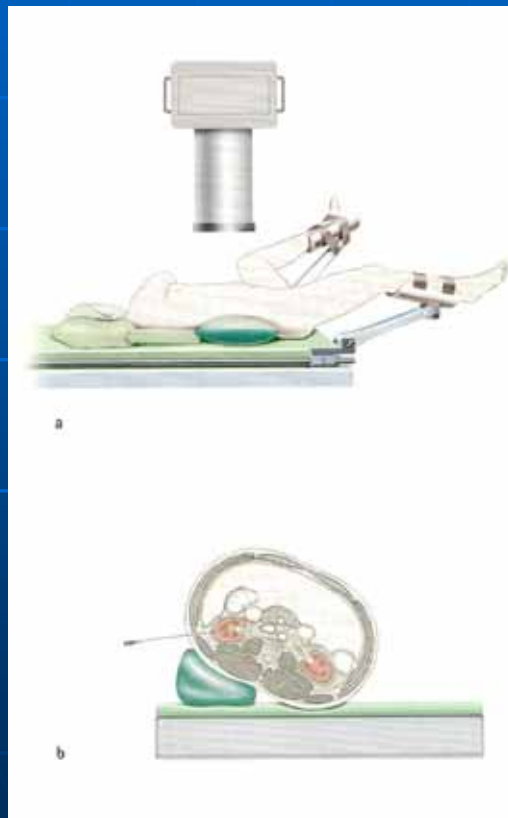
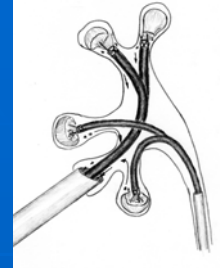


Dibujos originales del Dr. Mikel Gamarra

Galdakao modified Valdivia position

GMV

BJU. 2007

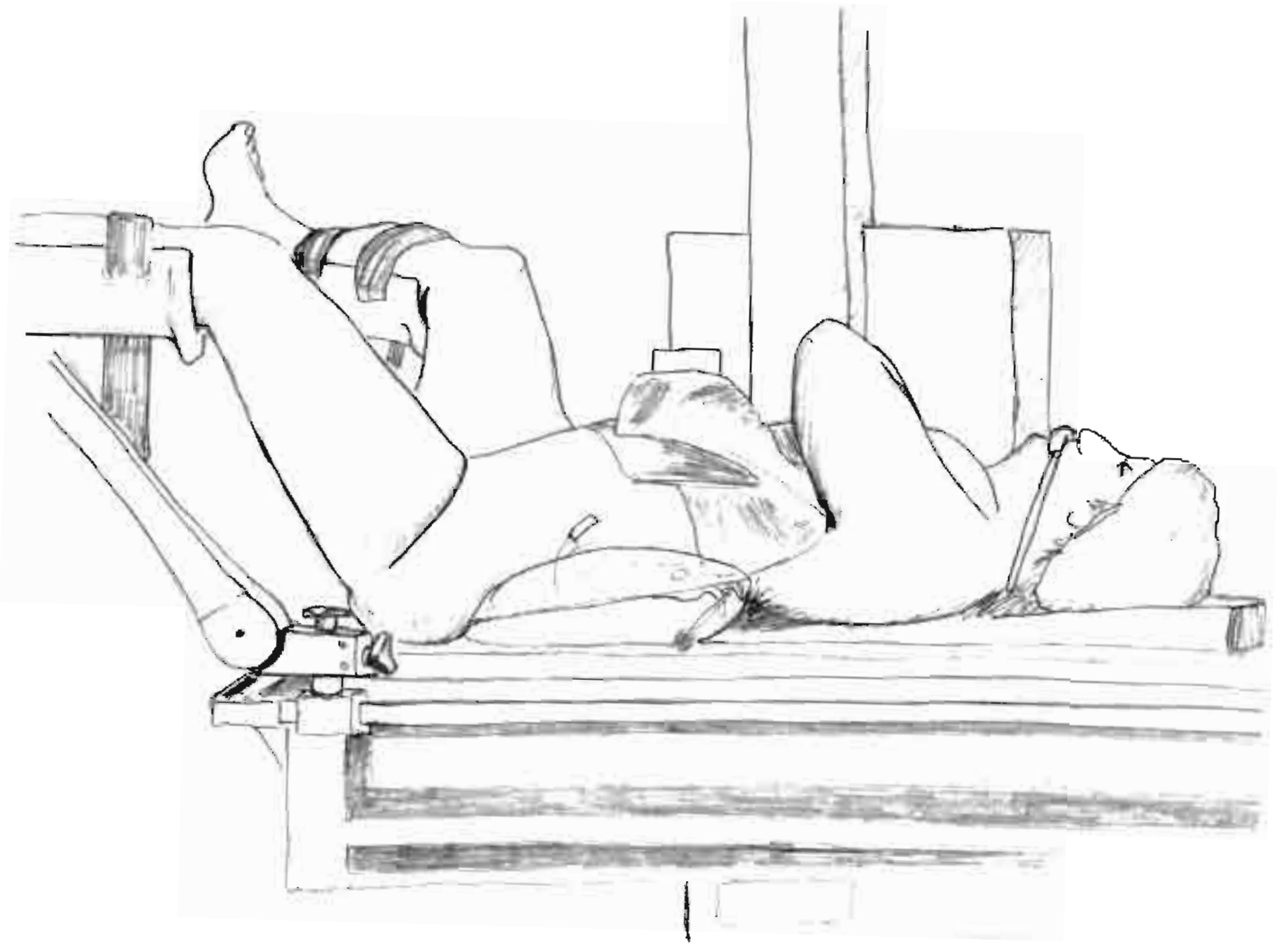


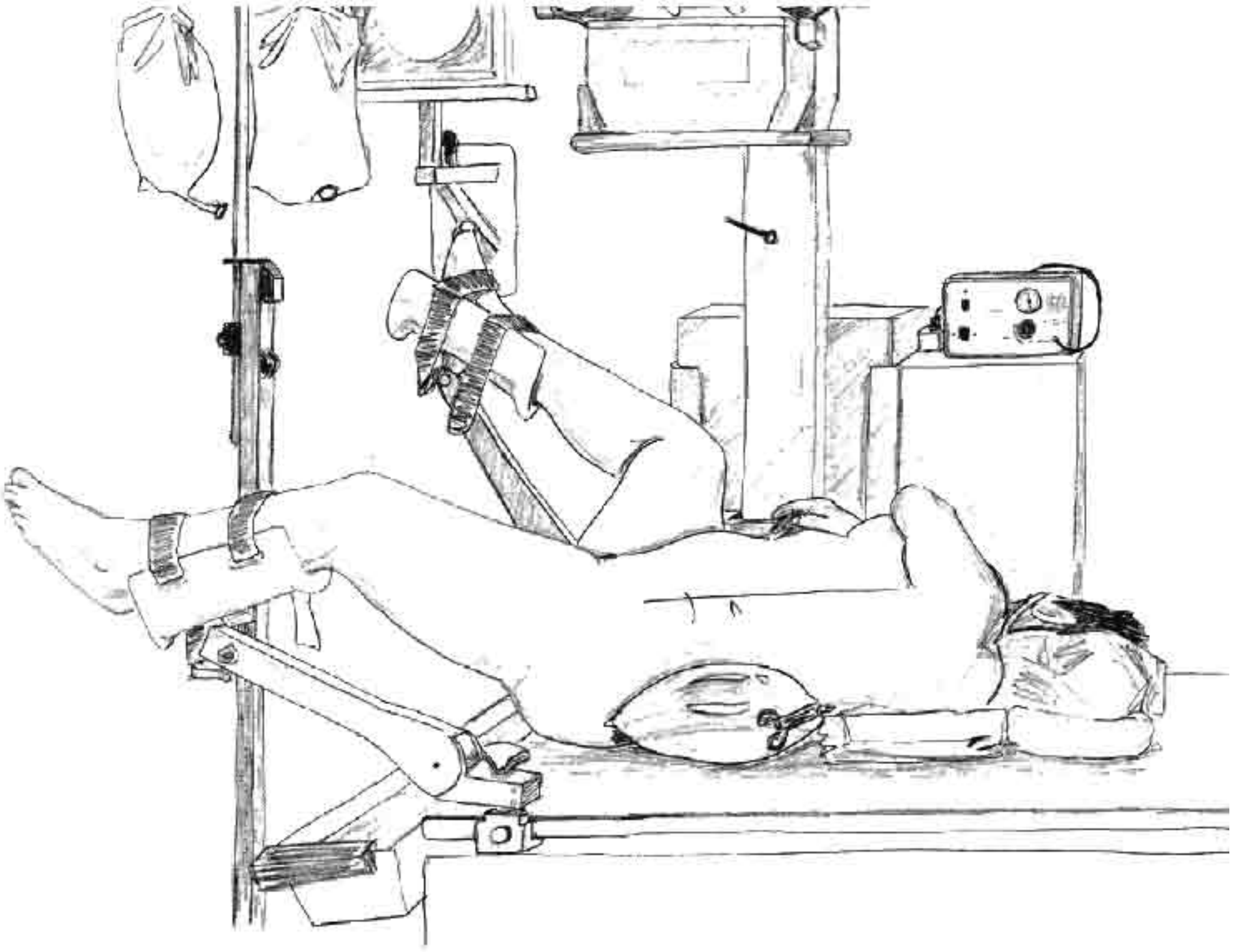
Supine Valdivia and modified lithotomy position for simultaneous anterograde and retrograde endourological access

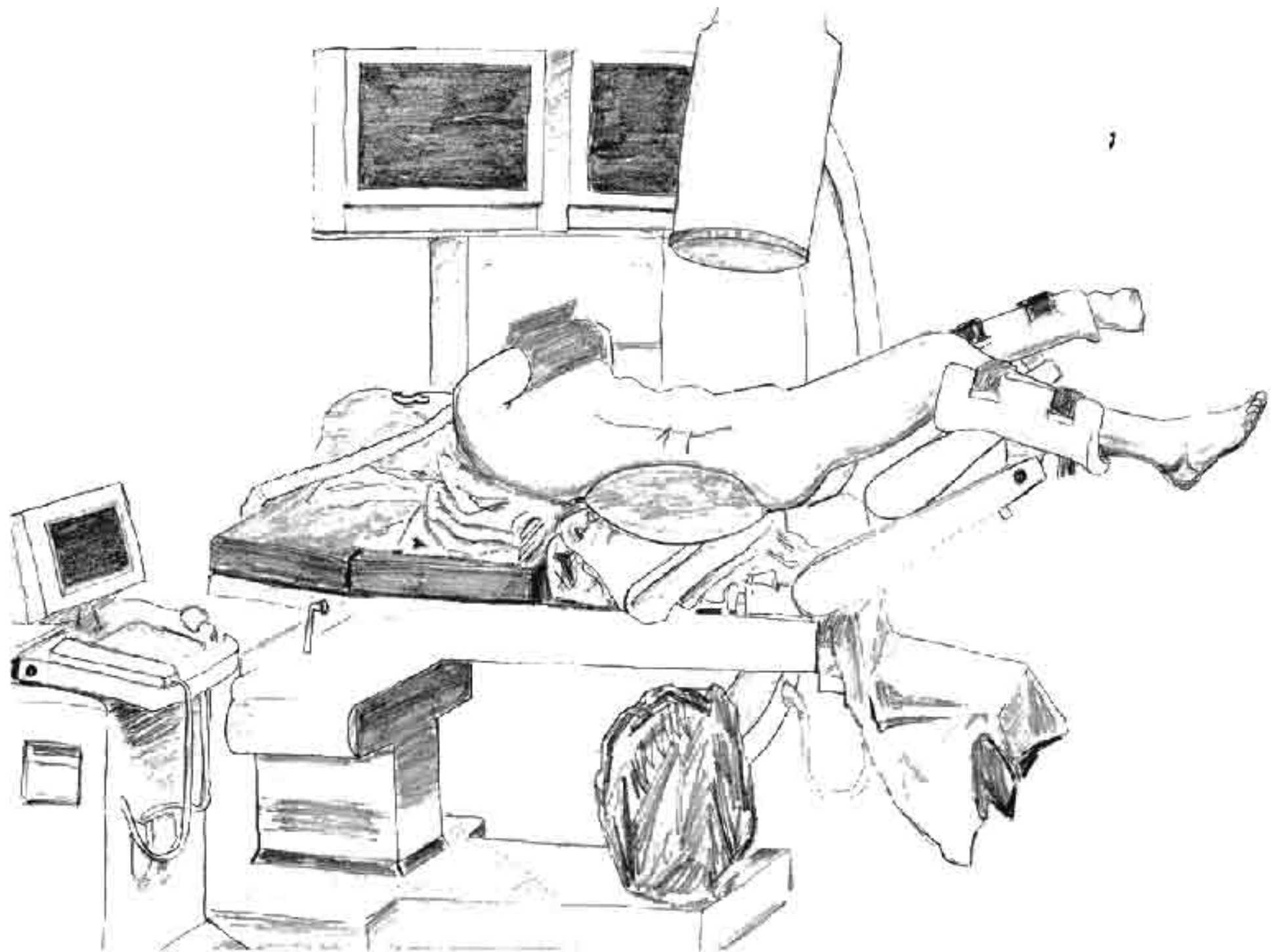
Gaspar Ibarluzea, Cesare M. Scoffone*, Cecilia M. Cracco*, Massimiliano Poggio*, Francesco Porpiglia*, Carlo Terrone†, Ander Astobieta, Isabel Camargo, Mikel Gamarra, Augusto Tempia‡, José G. Valdivia Uria¶ and Roberto Mario Scarpa*

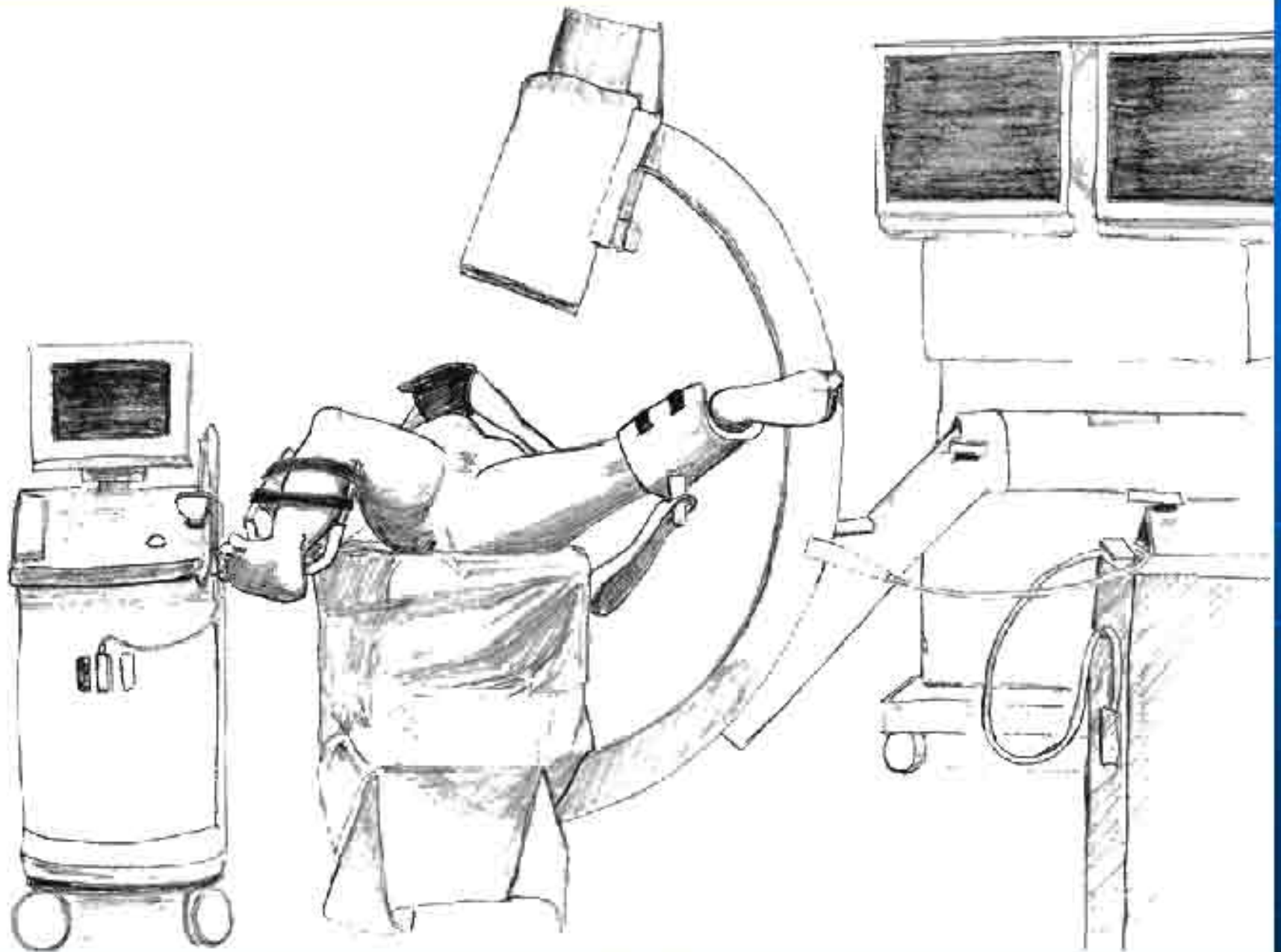
*Department of Urology, Galdakao Hospital, Bizkaia, Basque Country, Spain, Departments of *Urology and †Anaesthesiology, University of Torino, San Luigi Hospital, Orbassano, Torino, ‡Urology, University of Piemonte Orientale, Azienda Ospedaliera Maggiore della Carità, Novara, Italy, and ¶Hospital Clinico Universitario Losano Blesa, Zaragoza, Spain*

ILLUSTRATION by STEPHAN SPITZER, www.spitzer-illustration.com



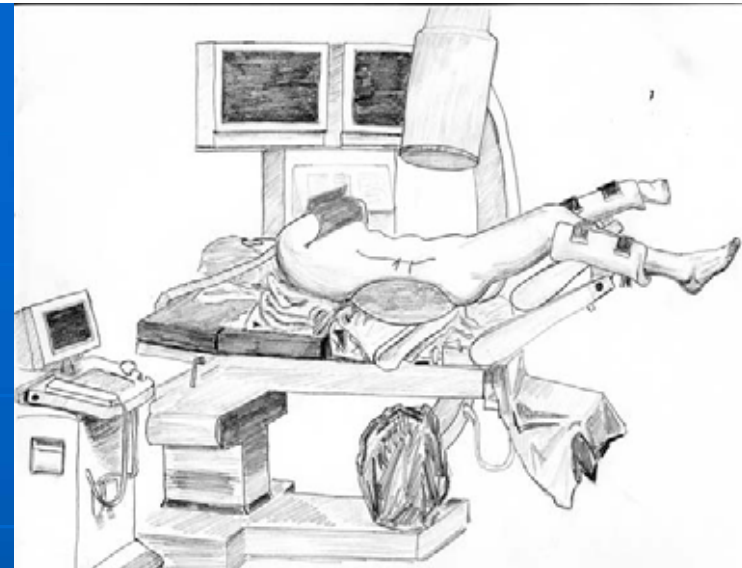
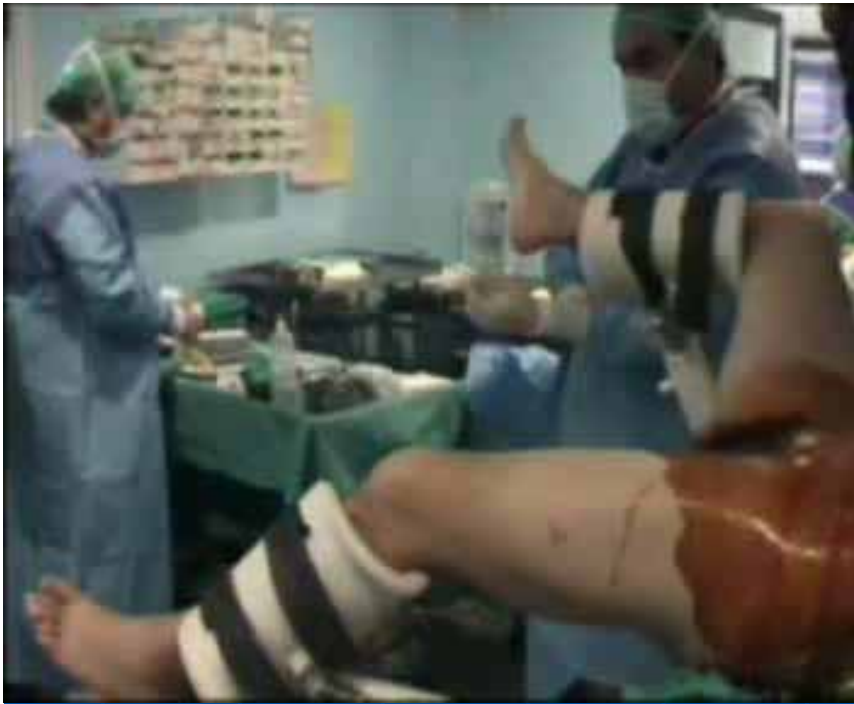



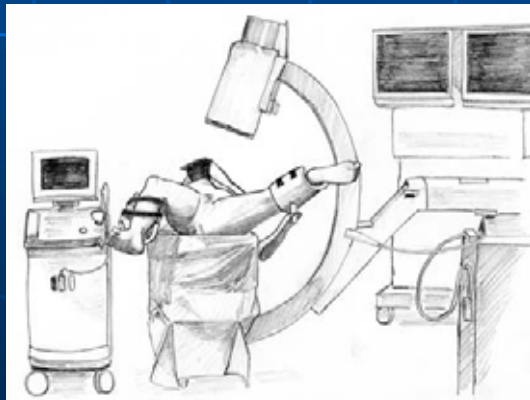


ECIRS
POSICION DE ABORDAJE ENDOUROLOGICO SIMULTANEO
ENDOUROLOGIC SIMULTANEOUS ACCES
ESA Position

- *Una sola postura.*
- *Dos procedimientos endoscópicos simultáneos, Percutáneo y Transuretral.*
- *Un solo acceso percutáneo, cáliz medio o inferior.*
- *Utilización de todo el material endoscopico urológico.*
- *Acceso diagnostico o terapéutico a toda la vía urinaria.*



*Posición de galdakao
Acceso endourológico integral a toda la vía urinaria*



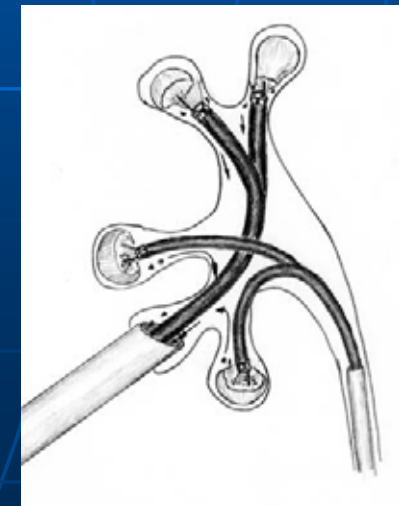
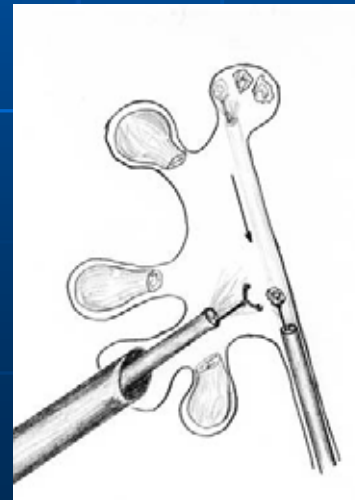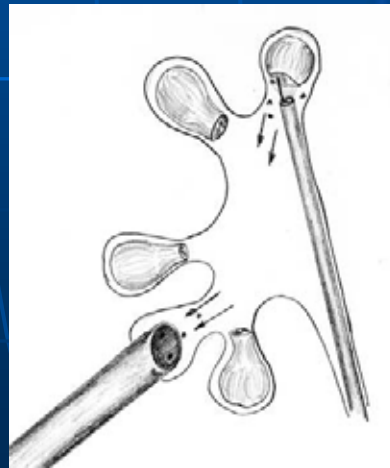
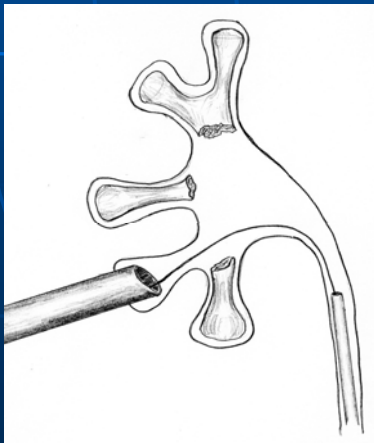
Acceso simultáneo percutáneo y transuretral tanto con instrumental rígido como flexible.

Aplicable a toda la cirugía renal percutánea.

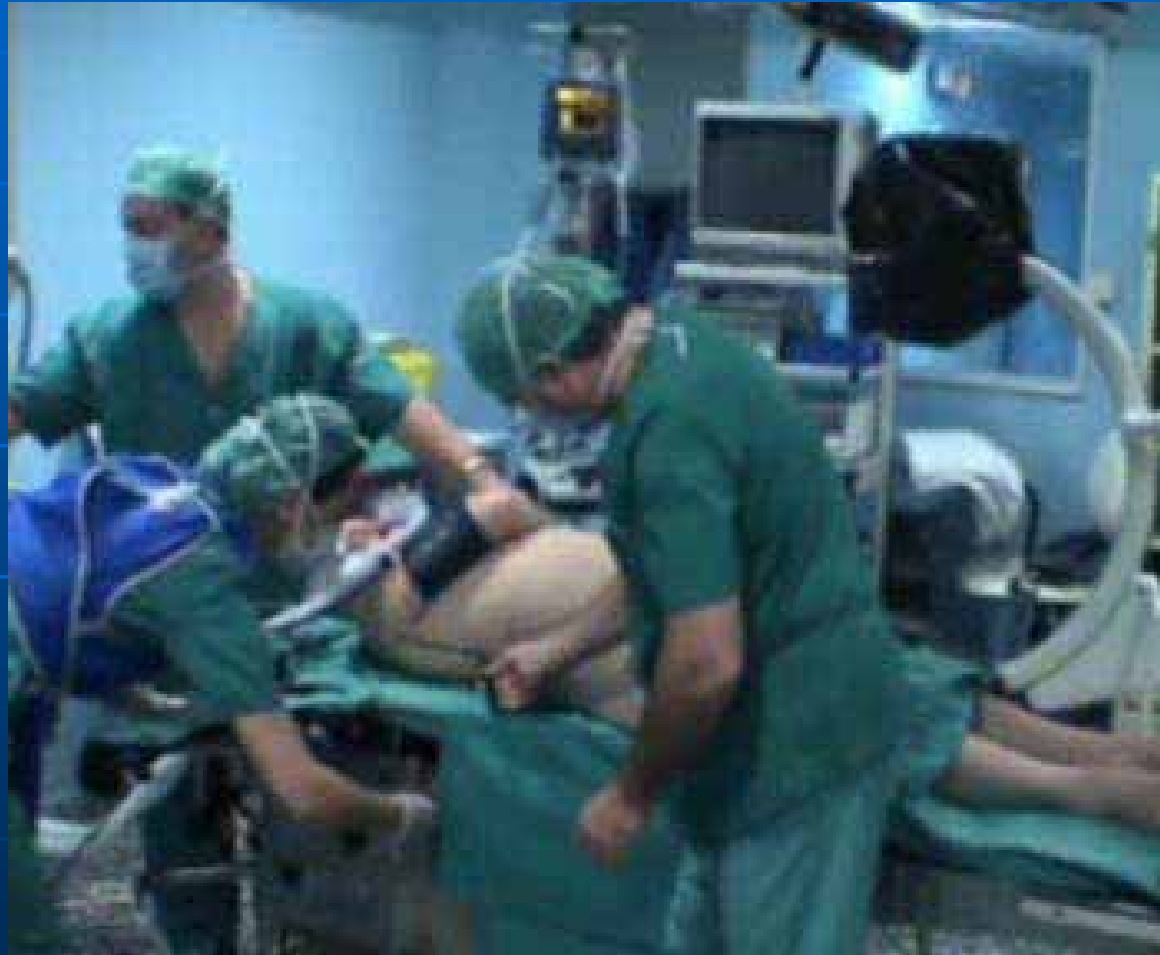URS transuretral compleja, conversión a cirugía percutánea o necesidad de nefrectomía de descarga.

Ventajas

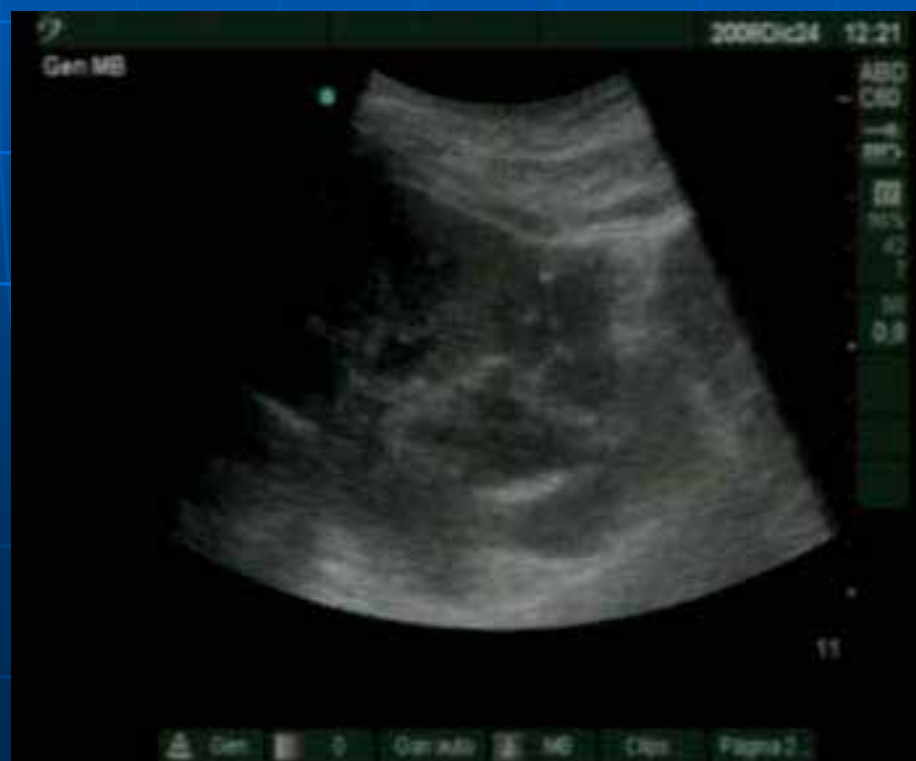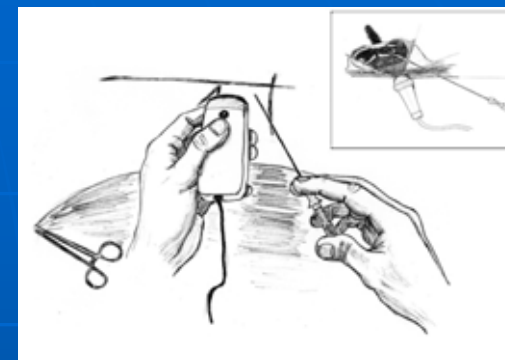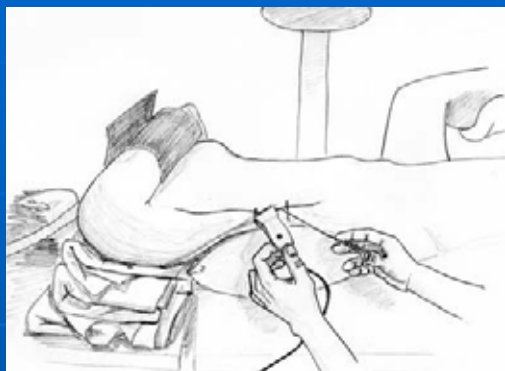- *Gran versatilidad en la manipulación de litiasis en todo el tracto urinario, permitiendo el uso de maniobras combinadas percutáneas y ureteroscópicas retrógradas, combinando la exploración con instrumentos rígidos y flexibles, permitiendo una limpieza litásica completa sin necesidad de múltiples accesos.*
- *Ventajas anestesiológicas y quirúrgicas de la NLP en decúbito supino.*
- *Punción endovision.*



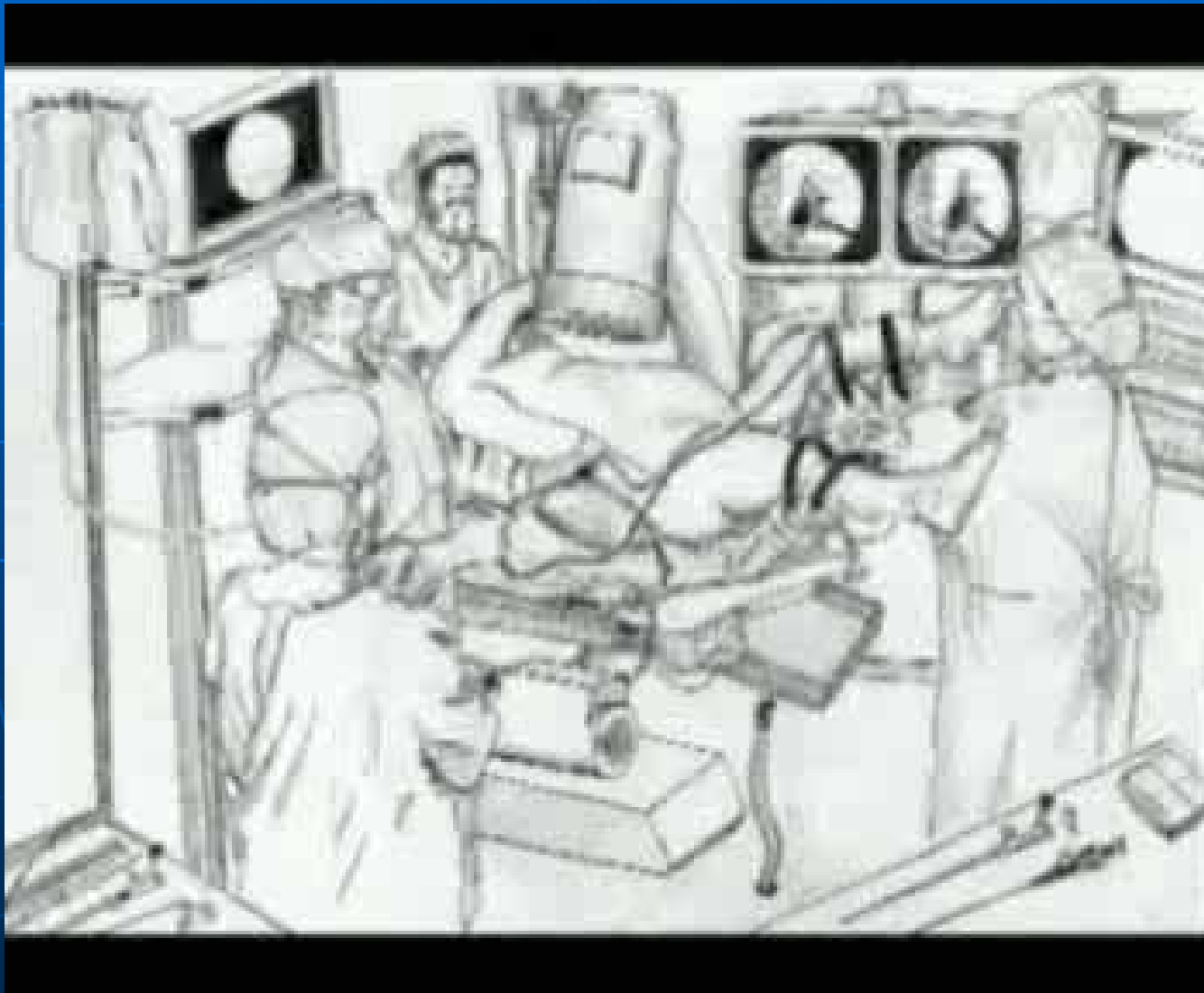
Detalles de la Técnica Posicionamiento



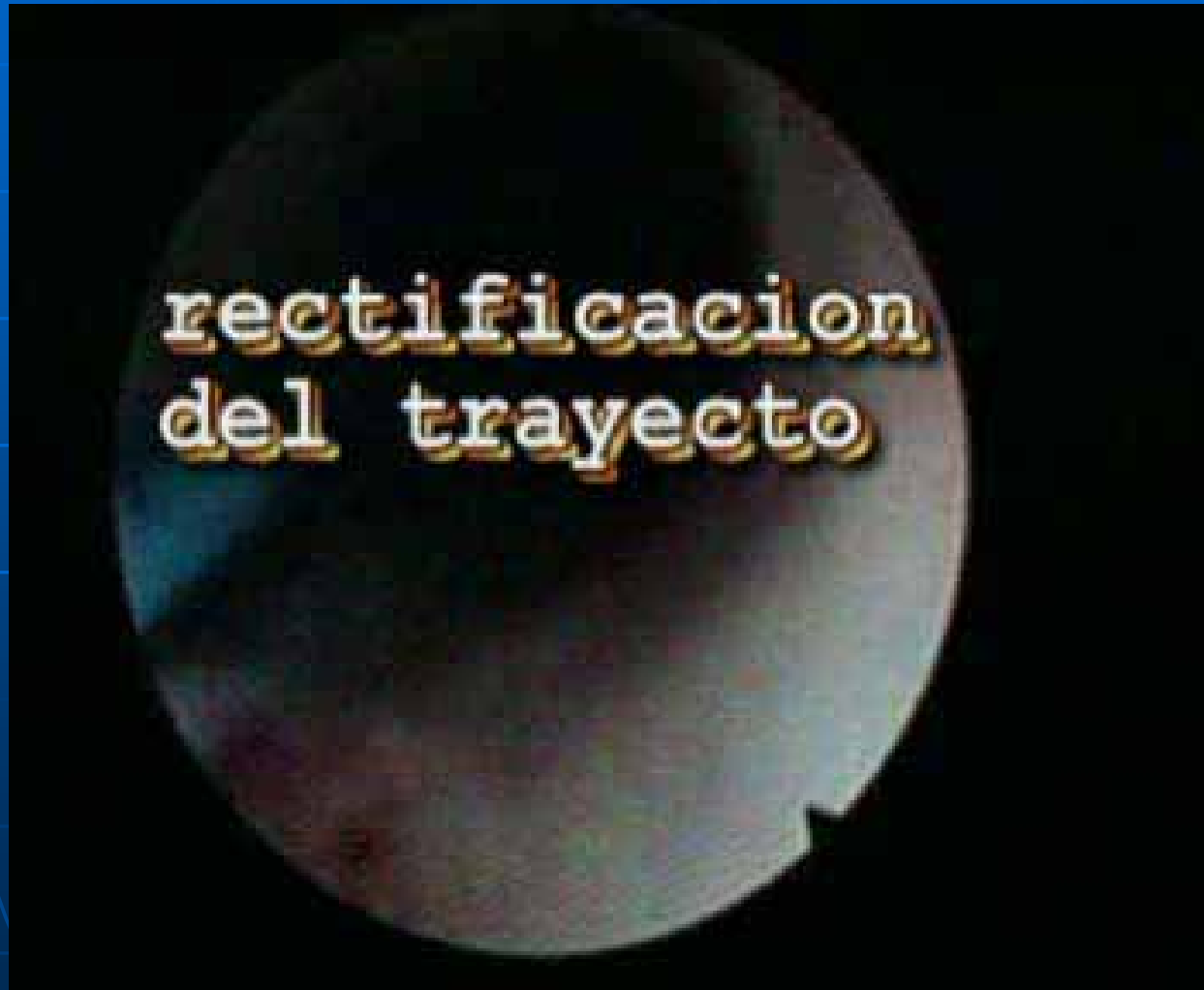PUNCION ECOGUIADA



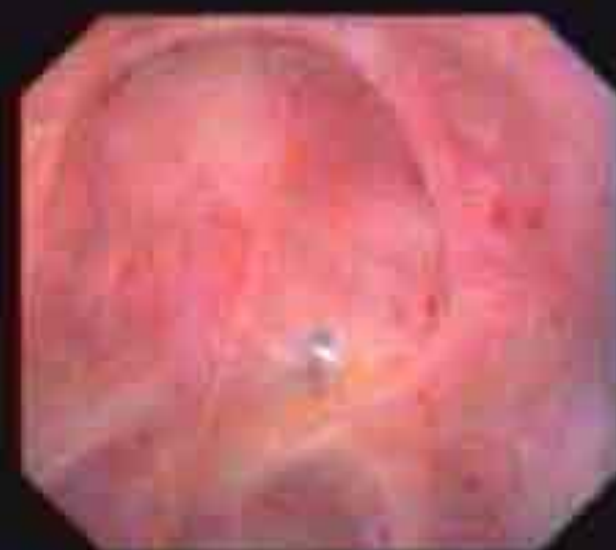Punción Endovision
Control endoscopico de la dilatacion
Cirugia Tubeless



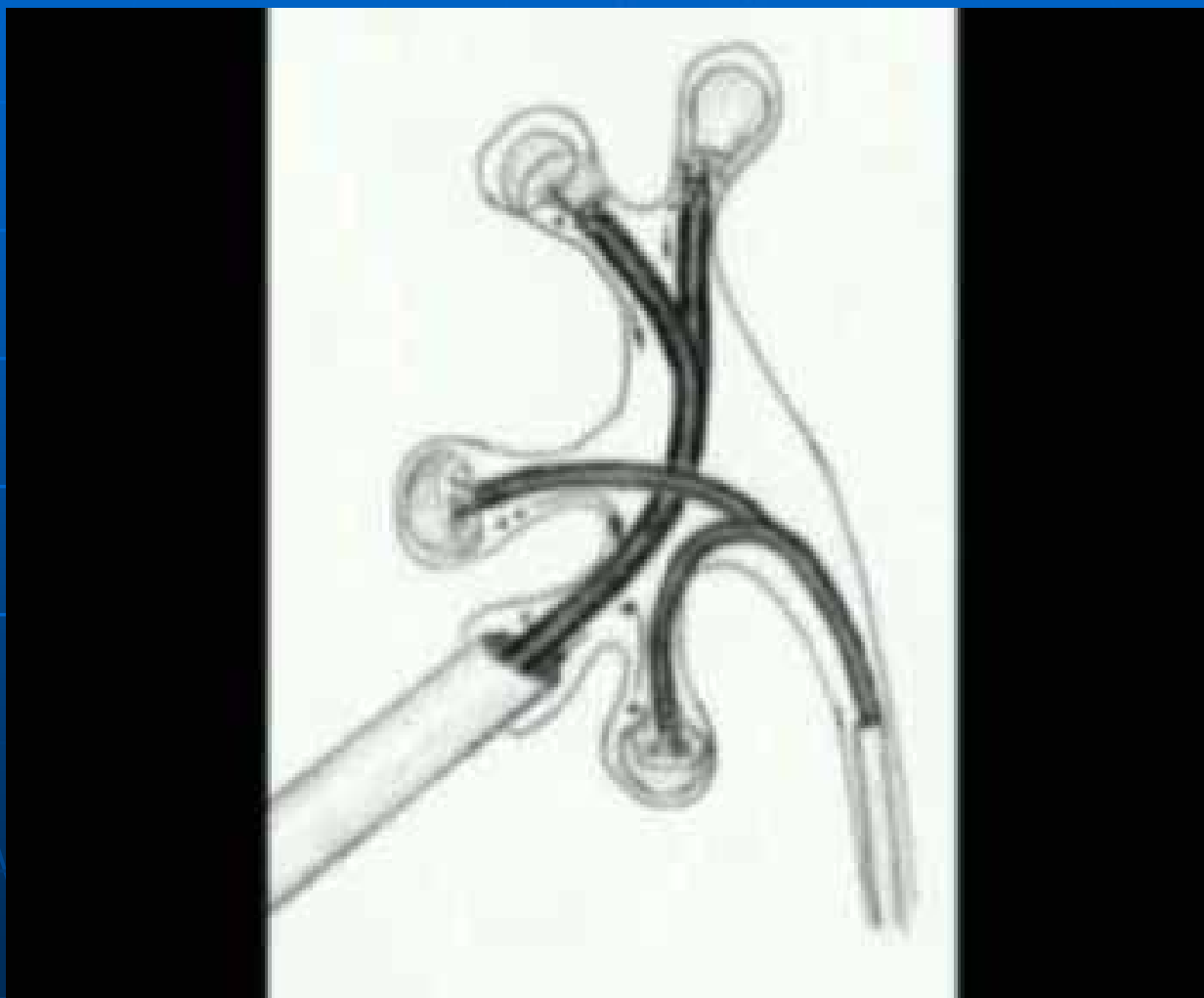
Rectificación endoscópica del trayecto de entrada

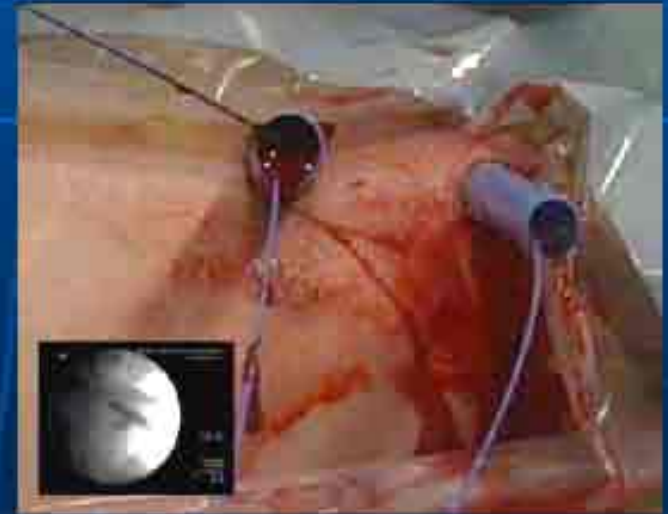
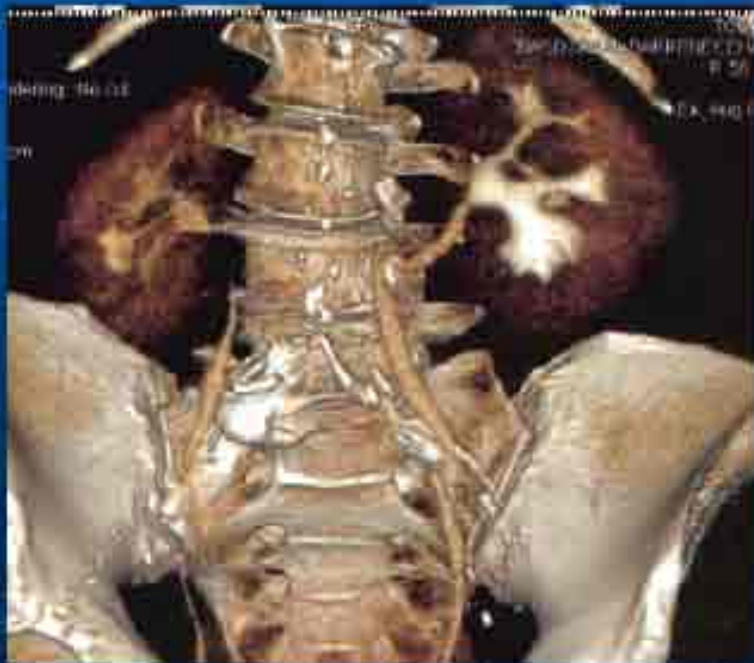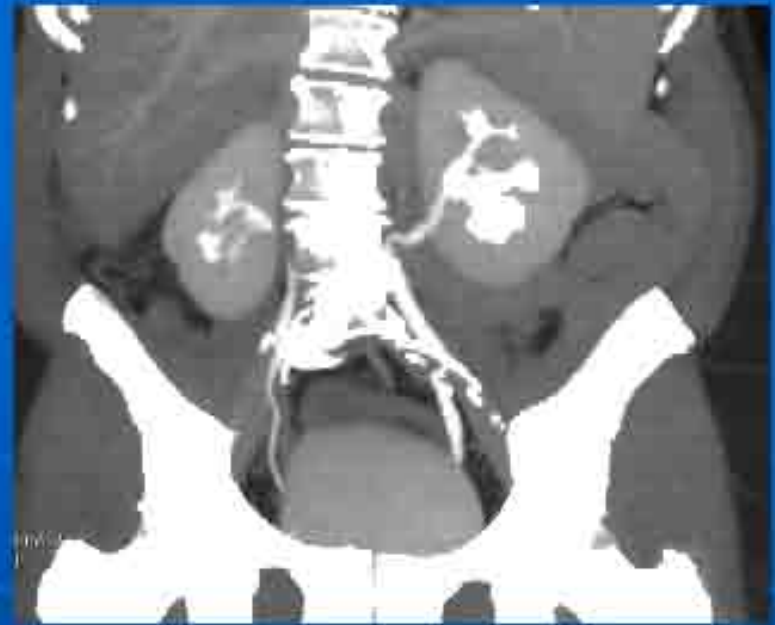

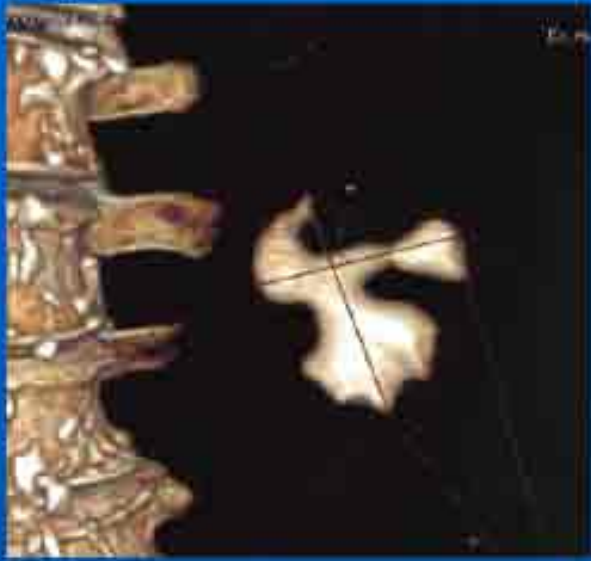
GYRUS ACMI



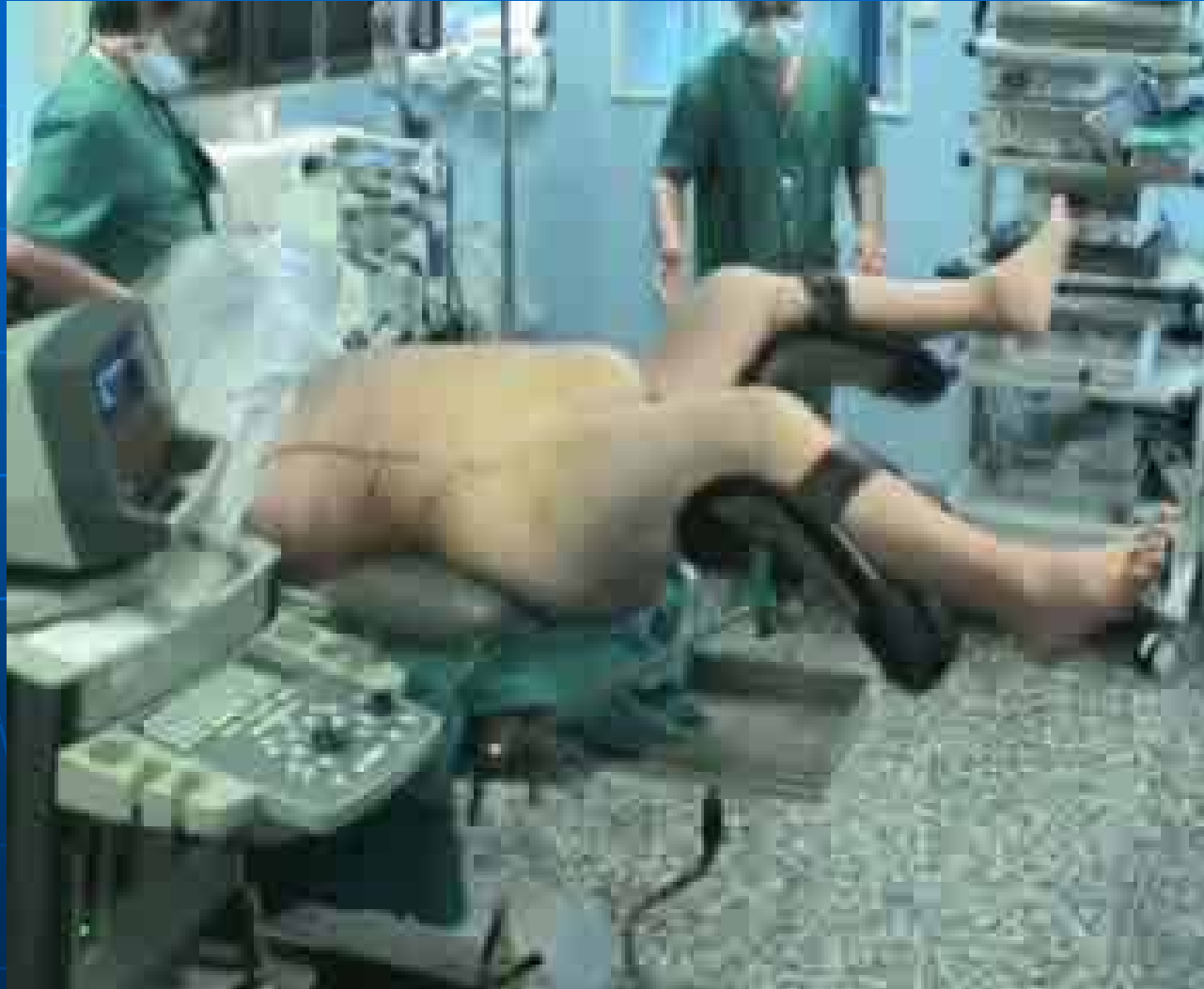***OBJETIVO:
CONSEGUIR LA LIMPIEZA TOTAL POR UN SOLO ACCESO PERCUTANEO***

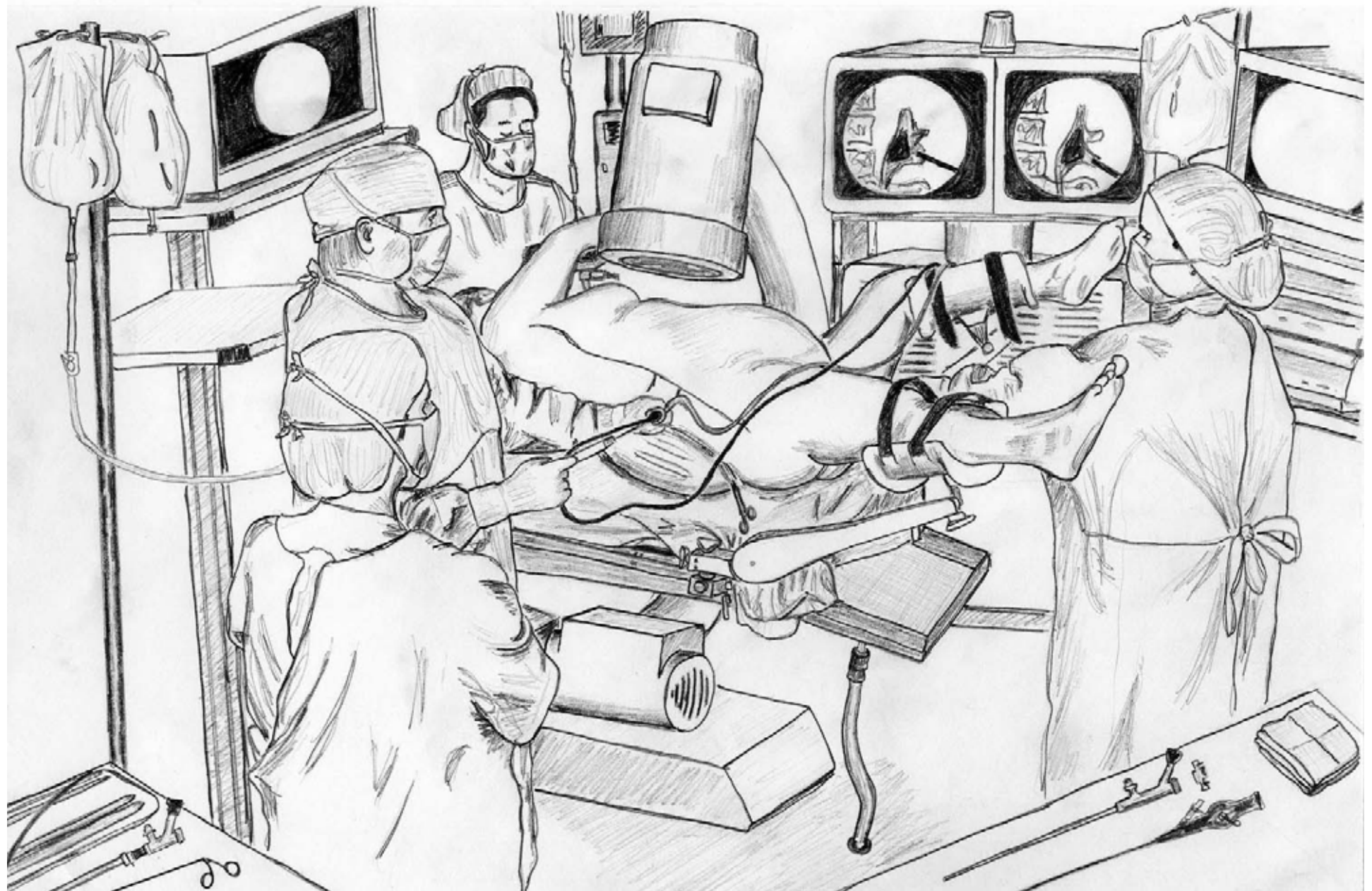




TRUCOS

Pacientes obesos





Gracias por su atencion